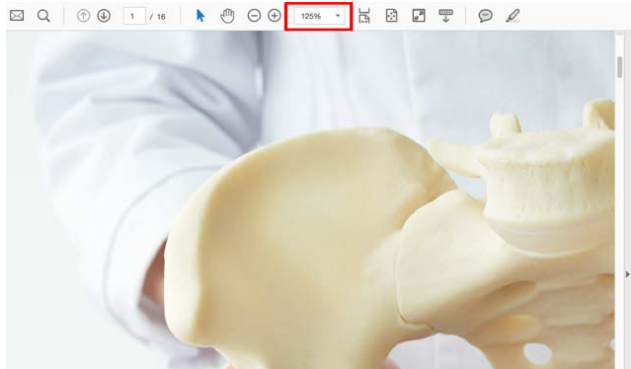


Informationen zur Erstellung des Posters als PDF

Bitte achten Sie darauf, dass Ihr Poster ein PDF ist und kein Bild!

Faustregel: Wenn Sie Ihr PDF auf dem Monitor in einer Vergrößerung von ca. 125% betrachten (im Acrobat Reader besteht die Möglichkeit dazu – siehe Screenshot) und zufrieden sind mit der Qualität der Bilder, wird das PDF gut weiterverarbeitet.



Bitte achten Sie auf eine gute Auflösung der Bilder: vom Internet heruntergeladene Bilder, welche nur 200 Pixel breit sind, werden in der Vergrößerung sehr schlecht. Deshalb empfiehlt es sich, möglichst grosse Bilder zu verwenden.

PDF-Generierung mit Acrobat Distiller

Die optimal verarbeitbare PDF-Spezifikation ist 1.3 (Acrobat 4), höhere Versionen können oft nur mit Mehraufwand verarbeitet werden (z.B. PDF 1.4 mit Transparenz).

Digitale Posterausstellung

Ganz einfach – es ist wie früher: Sie erstellen Ihr Poster und laden es **bis spätestens 27. April 2020** als PDF hoch.

Inhalt:

- Titel
- Autoren und Co Autoren
- Text
- Graphiken, Tabellen, Bilder
(welche Sie bereits eingereicht hatten)

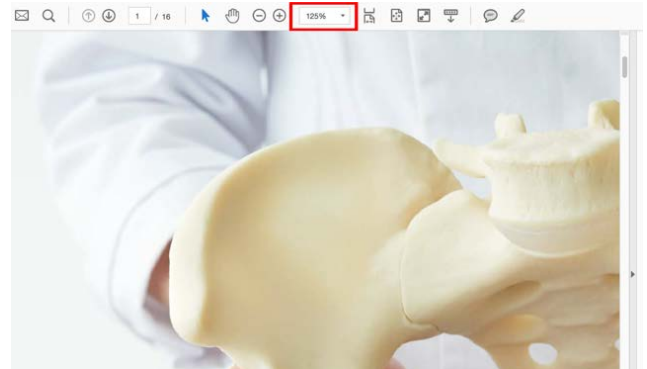
Die digitale Posterausstellung findet im Industrie-/Ausstellungsbereich statt – die Poster können digital über Bildschirme abgerufen werden. Zusätzlich werden die Poster ab Mitte Juni 2020 online auf www.chirurgiekongress.ch zugänglich sein. Dort sind sie während und bis zu 6 Monaten nach dem Kongress zugänglich. Die Titel mit den Autoren werden im elektronischen Hauptprogramm aufgeführt.

Vorlage eines Posters als PDF
nächste Seite ➔

Informations pour préparer le poster comme PDF

Veuillez prendre garde au fait que votre poster est en format pdf et que ce n'est pas une image !

Règle de base : si vous contrôlez votre pdf sur votre écran avec un agrandissement de 125% (cette possibilité existe dans Acrobat Reader – voir Screenshot) et que vous êtes satisfait de la qualité des images, alors le pdf pourra continuer à être utilisé.



Soyez attentifs à une bonne résolution des images: des images téléchargées de l'Internet qui n'ont une résolution que de 200 Pixel seront de très mauvaise qualité une fois agrandies. Il est donc conseillé d'utiliser des images à la plus grande taille possible.

Création de pdf avec Acrobat Distiller

La spécification optimalement utilisable de pdf est 1.3 (Acrobat 4). Des versions plus élevées ne peuvent souvent être traitées qu'avec des frais supplémentaires (p.ex. pdf 1.4 avec transparence).

Exposition de posters digitaux

Tout simplement – comme par le passé : vous rédigez votre poster et vous le téléchargez comme PDF **jusqu'au 27 avril 2020 le plus tard.**

Contenu :

- Titre
- Auteurs et co-auteurs
- texte
- Graphiques, tableaux, images
(qui ont déjà été adressés)

L'exposition digitale aura lieu dans la zone de l'exposition industrielle du congrès SSC – les posters sous forme digitale peuvent être téléchargés et visualisés sur place. De plus, les posters seront visibles dès la mi-juin 2020 et après le congrès sur le site Internet du congrès www.chirurgiekongress.ch. Les titres avec les auteurs figureront dans le programme principal électronique.

Modèle d'un poster comme PDF
prochaine page ➔

Vorlage eines Posters aus der digitalen Posterausstellung SGC Kongress 2018 /
Modèle d'un poster de l'exposition de posters digitaux du congrès SSC 2018

Thoracoscopic thymectomy during myasthenic crisis in a patient with late onset myasthenia gravis associated with thymoma

G. Somaini, C. Michelitsch, R. Sturzenegger, P. Vanek, M. Furrer

Department of Surgery, Department of Intensive Care Medicine, Department of Neurology
Kantonsspital Graubünden, Chur

Objectives:

Thymectomy is indicated in all patients with thymoma-associated myasthenia gravis (MG). But thymectomy has not been recommended during myasthenic crisis and is known to be a risk factor for postoperative worsening. Steroids are the most effective treatment for MG, but may initially cause disease exacerbation.

Methods:

A 51-year-old man was referred with rapidly progressive weakness of shoulder and face muscles. A thymoma was radiologically seen on CT. The diagnosis of a late onset MG was made and oral corticosteroids and cholinesterase inhibitors were initiated. After initiation of therapy deterioration occurred and a myasthenic crisis developed. The patient presented with massive weakness and respiratory insufficiency, resulting in intubation and mechanical ventilation in the intensive care unit.

There was no clinical improvement despite administration of intravenous immunoglobulin. After unsuccessful extubation, we decided to perform early tracheotomy and robot-assisted thoracoscopic (RATS) extended thymectomy by a right thoracic approach.

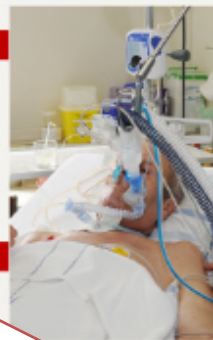

Fig. 1: Mechanical ventilation via

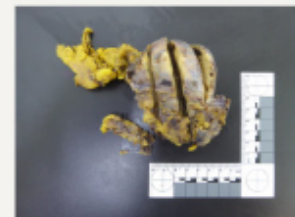
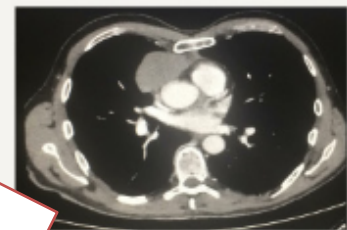


Fig. 2: Macroscopic benign thymoma



Specimen

Results:

The surgery was performed without complications. The patient recovered well from the surgery and was rapidly extubated and transferred to a rehabilitation facility. His MG symptoms improved allowing to rapidly tapering the oral medication.

Discussion

Thymectomy during myasthenic crisis has hardly been recommended so far in literature. With this case report we demonstrate that in rare situations - after the conservative options have been tried and failed - immediate surgery might result in a fast recovery. The lesson learned from this case includes that the thoracic surgeon should always be part of the decision making process of the interdisciplinary team from the beginning.

Conclusion:

If medical treatment is insufficient to stabilize the patient's condition during a myasthenic crisis minimal invasive surgery can be a straightforward and successful approach in these patients.

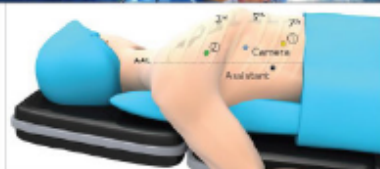
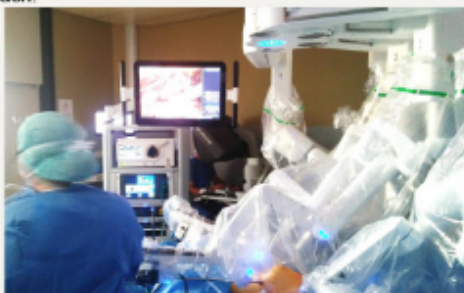
Fig. 4 and 5: RATS approach